FMC

Disponible en ligne sur
www.smr.ma

Coxite au cours des arthrites juvéniles idiopathiques.

Coxitis in juvenile idiopathic arthritis.

Salma El Hassani, Samira Rostom, Bouchra Amine, Rachid Bahiri

Service de Rhumatologie A, Hôpital El Ayachi, CHU Rabat-Salé - Maroc.

DOI: 10.24398/A.348.2019; Rev Mar Rhum 2019; 49:3-9

Résumé

L'arthrite juvénile idiopathique (AJI) est un groupe hétérogène de rhumatismes inflammatoires chroniques ayant en commun un âge de début avant 18 ans, une durée d'évolution supérieure à 6 mois et la présence d'arthrite pendant au moins 6 semaines sans cause identifiée. La coxite survient chez 30 à 50% des cas, elle est responsable d'un retentissement fonctionnel et d'une altération de la qualité de vie. L'objectif de ce travail est de rapporter les aspects cliniques et paracliniques de la coxite ainsi que sa prise en charge au cours des AJI. La coxite se présente souvent par une douleur de hanche avec boiterie, elle peut être également asymptomatique. La radiographie standard est un examen paraclinique intéressant pour évaluer la coxite qui présente des particularités par rapport à l'adulte. L'échographie est un outil simple permettant de dignostiquer le pannus et l'épanchement articulaire, mais l'IRM reste l'examen gold standard notament pour le diagnostic précoce des érosions et ostéonécrose aseptique. La présence de coxite justifie un traitement aggressif et précoce de l'AJI. La prise en charge de la coxite se base sur les gestes locaux, le traitement physique et dans le cas échéant le traitement orthopédique.

Mots clés : Arthrite juvénile idiopathique; Rhumatismes inflammatoires chroniques; Coxite.

Abstract

Juvenile idiopathic arthritis (JIA) is a heterogeneous group of chronic inflammatory rheumatisms including an onset age less than 18 years, progression duration more than 6 months, and the presence of arthritis for at least 6 weeks with no other identified cause. Coxitis occurs in 30 to 50% of the cases, it is responsible of functional and life quality deterioration. The aim of this work is to report the clinical and paraclinical aspects of coxitis as well as its management during JIA. Coxitis often presents with hip pain with lameness, it can also be asymptomatic. Standard radiography is an interesting paraclinical examination to evaluate coxitis; it presents particular aspects compared to the adult. Ultrasound is a simple tool that can distinguish pannus and articular effusion, but MRI remains the gold standard for early diagnosis of erosions and aseptic osteonecrosis. The presence of coxitis justifies aggressive and early treatment of JIA. The management of coxitis is based on local infiltrations, physical treatment and eventually, orthopedic treatment.

Key words : Juvenile idiopathic arthritis; chronic inflammatory rheumatisms; Coxitis.

L'arthrite juvénile idiopathique (AJI) est un groupe hétérogène de rhumatismes inflammatoires chroniques ayant en commun un âge de début avant 18 ans, une durée d'évolution supérieure à 6 mois et la présence d'arthrite pendant au moins 6 semaines sans cause identifiée. La grande majorité des enfants avec AJI ont un pronostic favorable entamant l'âge adulte sans séquelles significatives. Vingt cinq pour cent des AJI en particulier avec un début

Correspondance à adresser à : Dr. S. El Hassani
Email : elhassanisalma1@gmail.com

précoce et une atteinte polyarticulaire ont un pronostic moins favorable [1]. La coxite survient chez 30 à 50% des AJI [1]. Elle survient particulièrement au cours des formes sévères destructrices et dans les sous types systémiques et polyarticulaires, elle s'accompagne d'un retentissement fonctionnel et une altération de la qualité de vie [2,3]. L'avènement des nouvelles biothérapies, a apporté une meilleure efficacité avec contrôle de l'activité inflammatoire et le ralentissement de la progression structurale dans les atteintes articulaires périphériques, en particulier chez les enfants avec AJI dans sa forme polyarticulaire et systémique [4-6]. L'objectif de ce travail est de rapporter les aspects cliniques et para-cliniques de la coxite ainsi que sa prise en charge au cours de l'AJI.

ASPECTS CLINIQUES

La plupart des AJI n'ont pas de coxite au début de la maladie. La coxite survient dans 30 à 50% des séries avec AJI. Elle apparaît 1 à 6 ans après le début l'AJI [1], elle est souvent bilatérale. Le symptôme révélateur est la douleur de la hanche. Une douleur projetée au genou peut être révélatrice. Une boiterie à la marche ou une limitation aux activités quotidiennes ou sportives peuvent également orienter vers une coxite. Depuis l'avènement de l'échographie en pratique clinique, plusieurs séries ont montré la présence d'une coxite cliniquement asymptomatique [7-9].

Facteurs de risque et de sévérité de la coxite

Plusieurs études ont montré que l'âge précoce de début de l'AJI et le retard diagnostique sont des facteurs de risque et de sévérité de la coxite [1,10]. Les mesures d'intervention thérapeutiques médicamenteuses et les mesures physiques avec ou sans mise en décharge ont été également rapportées [11,12]. Le sous type d'AJI est un facteur de risque déterminant dans la survenue de coxite. Les formes systémiques et polyarticulaires s'accompagnent d'un risque élevé de coxite avec un pronostic moins favorable et un retentissement fonctionnel considérable [1, 10, 13]. Modesto et al ont suivi dans une cohorte de 91 des AJI systémiques durant au moins 3 ans [13]. L'auteur a évalué les paramètres cliniques et biologiques au début de l'AJI et après 6 mois d'évolution pour identifier les facteurs prédictifs de sévérité articulaire. En régression logistique, la sévérité d'atteinte articulaire chez les enfants avec AJI systémique était liée à la présence de coxite et de polyarthrite après 6 mois d'évolution. Williams et Ansell [14] ont revu 81 radiographies standards chez des AJI polyarticulaires séropositives. Chez 70 patients ayant des radiographies disponibles à 5 ans après le diagnostic, 67 patients avaient des érosions articulaires et dans un tiers des cas il existait des lésions destructrices des grosses articulations en particulier la hanche. Ces lésions continuaient à s'aggraver après 5 ans d'évolution.

Dans une série marocaine de 121 AJI, nous avons retrouvé une coxite chez 33% des AJI [14]. La présence de coxite était associée à un âge de début précoce, au retard diagnostic, et aux sous types polyarticulaires et systémiques. Le tableau I résume l'atteinte de la hanche dans des séries d'AJI [7, 11, 14, 15].

RETENTISSEMENT FONCTIONNEL ET QUALITÉ DE VIE

La survenue de la coxite est souvent associée à un retentissement fonctionnel de degré variable et une altération de la qualité de vie [2]. Bekkering et al ont démontré que la limitation de la hanche est associée à un retentissement fonctionnel plus important [2]. L'impact psychologique de cette atteinte a été souligné [16].

Apport de l'imagerie

Radiographie standard

La radiographie standard est un outil intéressant pour l'évaluation de l'anatomie et de l'intégrité de l'articulation coxo-fémorale. Il existe des différences dans les lésions élémentaires de la coxite entre l'adulte et l'enfant, en particulier les érosions et les anomalies de croissance. Par ailleurs au sein même du groupe des AJI, il existe quelques particularités radiologiques à certains sous types d'AJI, notamment au rachis cervical mais globalement les lésions élémentaires en particulier au niveau de l'articulation de la coxo-fémorale sont communes [7, 17, 19]. Trois catégories d'altérations radiologiques importantes chez l'enfant peuvent être identifiées au cours d'une coxite : les érosions, les troubles de croissance [7, 18, 20,21] et l'ostéonécrose de la tête fémorale. L'érosion est la conséquence de la prolifération du pannus synovial et par conséquent la survenue de destructions ostéo-cartilagineuses et des érosions sous chondrales. Par rapport au troubles de développement et la déminéralisation locale vus typiquement tôt chez l'enfant, les érosions sont une manifestation tardive contrairement à l'adulte [7, 18]. Les érosions épiphysaires sont retrouvées uniquement quand les ossifications épiphysaires sont avancées et représentent un stade avancé de la maladie.

Le stade ultime est représenté par la disparition intégrale de l'interligne articulaire et la fusion articulaire.

Les troubles de croissance sont caractéristiques de l'atteinte pédiatrique chez les sujets en phase de croissance, la prolifération du tissu synovial peut altérer la croissance épiphysaire avec comme conséquence une altération du développement et de la conformation des structures articulaires [7, 18, 20, 21]. Compte tenu de la complexité morphogénique de la tête fémorale et la cavité acétabulaire, certaines phénomènes sont spécifiques à l'atteinte coxo-fémorale. La plupart du processus de remodelage survient durant les 4 premières années de la vie, mais se complète durant les 4 années qui suivent. Durant cette période, la tête fémorale subit une rotation avec un angle cervico-diaphysaire à 145° et une antéversion à 26° (position normale chez l'adulte de 125° et une antéversion de 8° [7]. Des études cliniques et expérimentales ont démontré que l'augmentation de la pression intra capsulaire (qui peut se voir en cas d'hémarthrose ou d'hydarthrose) peut provoquer une ischémie épiphysaire aboutissant à l'ostéonécrose. Dans le cas de l'hydarthrose, la pression intra capsulaire dépend fortement de la position du membre inférieur, elle est maximale en extension et en rotation interne [22]. Dans l'évolution de la coxite au cours de l'AJI, le noyau céphalique peut paraître hypoplasique avec un aspect irrégulier et peut progresser vers la destruction totale avec résorption complète de la tête fémorale. Cette atteinte grave qui ressemble à la maladie de Perthes, est probablement due à l'ischémie par hyperpression intra capsulaire. Ainsi l'ostéonécrose de la tête fémorale et la destruction du cartilage articulaire contribuent aux troubles de croissance de la tête fémorale avec une petite tête fémorale dans une grande cavité acétabulaire. Dans la protrusion acétabulaire de l'AJI, la tête fémorale tend à migrer dans la direction céphalique à l'opposé de l'adulte ou la tête migre en position centrale. Sur une radiographie antéro-postérieure, la migration dans la protrusion acétabulaire chez l'adulte est axu alentours de 155° alors que chez l'AJI, elle migre aux alentousr de 170° [12]. La raison de cette différence de migration reste inconnue, mais elle pourrait être expliquée par le muscle iliopsoas, qui de part son action peut l'emporter sur les muscles s'insérant sur le grand trochanter. L'aspect de la protrusion acétabulaire (semblable à celle de l'adulte) est relativement plus fréquent en cas de début tardif de l'AJI [7]. Plusieurs études ont évalué l'atteinte structurale en utilisant la radiographie standard [7, 11, 13, 14, 15]. Fantini et al ont revu 540 AJI après au moins 3 ans d'évolution, l'atteinte polyarticulaire était retrouvée dans 17% et l'atteinte systémique dans 16%. Dans cette cohorte, 171 cas de coxite ont été retrouvés, La coxite était retrouvée dans 57% des cas dans la forme systémique. Les érosions étaient retrouvées dans 92,4%, suivies par les troubles de croissance dans 75,5%. L'ONA a été retrouvée dans 61,4% [7]. D'autres études ont rapporté les différentes lésions élémentaires radiographiques de la coxite au cours des AJI. L'ensemble de ces études est repris dans le (tableau II).

Le type d'atteinte varie selon l'âge de début de l'AJI et la durée d'évolution. Les troubles de croissance sont plus fréquents chez les petits enfants. La durée d'évolution longue et l'âge de début tardif expose plus à des altérations ostéo-articulaires type arthrose et ankylose. Fantini rapporte un maximum de fréquence d'arthrose entre 14 et 25 ans ; et un maximum de trouble de croissance entre 1 et 12 ans.

IRM

Elle représente le gold standard pour le diagnostic précoce de la coxite. Elle permet le diagnostic précoce de l'ONA. Murray et al [23] ont étudié l'intérêt des différentes séquences d'IRM, ils ont évalué 14 coxites chez 7 AJI. Le pannus synovial était individualisé en T1 dans 14 coxites et était associé à une destruction cartilagineuse dans tous les cas, il était associé à une douleur dans 13 coxites. En contraste, en utilisant la Tomodensitométrie (TDM), le pannus était sous-estimé dans 75% par rapport au scanner injectée et l'épanchement était sur-estimé dans tous les cas dans le scanner. Argyropoulou et al ont évalué la coxite dans les différents sous types d'AJI en utilisant l'IRM [24], 28 AJI (8 sous types oligoarticulaires, 13 polyarticulaires, 7 systémiques) après une durée moyenne de 24 mois. L'IRM était anormale dans 57% des cas. A noter que l'examen clinique était anormal dans seulement 32 %des cas d'AJI. Un examen anormal était associé à un grade élevé en IRM, reflétant la prolifération synoviale et la destruction articulaire, comparé aux AJI avec examen normal ($p<0,001$). Les AJI avec une maladie active avaient un score IRM plus élevé par rapport aux AJI avec une maladie inactive ($p <0,01$). Les AJI systémiques avaient un grade IRM d'activité plus élevée par rapport aux formes polyarticulaires et oligoarticulaires ($p <0,001$). L'IRM est très bénéfique pour le diagnostic précoce de l'ostéonécrose permettant une prise en charge précoce [25].

Tableau 1 : Prévalence de la coxite dans les différents sous types d'AJI dans les différentes séries.

	N	Durée d'évolution De l'AJI (ans)	Sous type d'AJI	Coxite N (%)	Age début (ans)	Délai après AJI
Williams [11]	81	11	Polyarthrite séropositive	27 (33)	10-12	Non rapporté
Harris [12]	35	3-22 Suivi	27 PA 8 OA	35 (100)	6.5 [0.5-14]	9 [2-16]
Hayem [13]	28	15±6	Systémique	67 (18)	9.5±5.0	6.3±3.0
Fantini [7]	540	14,4	264 syst 103 PA 119 OA	171 (31,7)		
Rostom [14]	121	5 ± 8.5	47 PA 27 syst. 22SpA juvénile	40 (33)	9 ± 4.2	
Lang [15]	42			20 (47,6)		

PA : polyarticulaire, OA : oligoarticulaire, syst : systémique, SpA : spondylarthropathie AJI: arthrite juvénile idiopatique

Tableau 2 : Les différentes lésions radiographiques dans les séries d'AJI avec coxite.

	N	Sous type	Coxite N(%)	Trouble de croissance %	ONA %	Erosion %	Pr A	Arthrose
Williams [11]	81	PA	27 (33)			28		
Hayem [13]	59	Syst	28(47.5)	21	11		25	
Fantini [7]	540	264 syst 103 PA 119 OA	171 (31,7)	75,5	16,4	92,4		61,4
Rostom [14]	121	47 PA 27 syst. 22 SpA juvénile	40 (33)	21	3	45	25	35
Lang [15]	42		20(47,6)	35		30	20	

PA : polyarticulaire, OA : oligoarticulaire, syst : systémique, SpA : spondylarthropathie AJI : arthrite juvénile idiopatique, ONA ostéonécrose aseptique, Pr A : protrusion acétabulaire

Echographie

Examen simple, rapide, peu couteux et non irradiant. L'échographie peut être particulièrement intéressante pour la détection d'épanchement articulaire et de synovite. Elle permet le repérage pour la réalisation de gestes diagnostiques et thérapeutiques (ponction, infiltration), elle est moins coûteuse que l'IRM et non irradiante. Quelques études ont récemment évalué l'intérêt de l'échographie et sa place par rapport à l'IRM, les deux examens (IRM et l'échographie) objectivent le pannus synovial, l'épanchement articulaire. Par ailleurs, contrairement à l'échographie, l'IRM permet de mettre en évidence les érosions et le pincement cartilagineux, elle permet également de repérer les kystes sous chondraux [26,27]. Donc l'IRM est très utile au stade précoce pour objectiver l'inflammation et mettre en évidence des lésions structurales même minime. L'IRM reste le gold standard pour le diagnostic d'ONA (complication fréquente de la coxite chez le petit enfant). Il est clair que l'échographie et au mieux l'IRM sont plus sensibles que la radiographie standard surtout à la phase précoce.

PRONOSTIC DE LA COXITE

Le pronostic de la coxite reste variable et mal définie selon les études. Harris et al ont suivi 35 AJI avec coxite pour une durée de 3 à 22 ans [12]. Quatorze des 35 patients (40%) ont une limitation fonctionnelle importante avec des atteintes radiologiques sévères nécessitant des interventions chirurgicales. Treize 13 des 35 (%) ont une atteinte fonctionnelle et structurale modérée, 6 de ces 13 patients était en rémission clinique. Six des 35 patients (17%) avaient une atteinte radiologique sévère mais sans retentissement fonctionnel ou signe d'activité de l'AJI. Bernstein et al ont rapporté 6 enfants avec coxite sévère associée à un retentissement fonctionnel important au suivi entre 6 mois et 5 ans [17]. L'auteur suggère que le contrôle de l'activité inflammatoire de l'AJI associé à des mesures intensives thérapeutiques physiques pourrait améliorer le pronostic de la coxite au long cours. Fantini dans une large cohorte d'AJI rapporte un pronostic sévère de la coxite [7]. Il a constaté qu'il existe une faible proportion de patients qui ont un Steinbroker radiologique stade I (absence d'érosions), alors que la plupart des patients évoluent vers des stades plus avancés avec prédominance des érosions et de la coxarthrose secondaire.

TRAITEMENT DE LA COXITE

La découverte d'une coxite est un moment diagnostique et pronostique capitale dans l'évolution de l'AJI. Elle justifie un traitement agressif aussi bien symptomatique que la prescription d'un traitement de fond de la maladie rhumatismale en visant comme objectif la rémission clinique ou le bas niveau d'activité.

Traitement symptomatique

Neidel et al ont étudié dans un essai ouvert avec un suivi sur deux ans, l'efficacité et la tolérance de l'infiltration intra articulaire de corticoïdes par l'hexacétonine de triamcinolone sur 50 AJI avec coxite. L'évaluation était faite par l'IRM. Quarante huit AJI et 67 coxite ont reçu des infiltrations intra-articulaires. Sur 39 des 67 coxites (58%), la rémission était obtenue à deux ans après une seule infiltration. Dans 12 cas de coxite, la rémission était obtenue après infiltration répétée (rémission totale 76%). Cinq cas d'ostéonécrose de la tête fémorale ont été observés, les 5 cas prenaient des corticoïdes par voie systémique au long cours [28]. Une revue systématique de la littérature a rapporté 2011 infiltrations articulaires [29-30-40]. Dans cette revue, 100 coxites ont été rapportées. Sur les 100 coxites, 7 ont été prospectivement étudiés [34-40], deux cas d'ONA ont été répertoriés, les deux cas avaient une coxite sévère et prenaient des corticoïdes par voie systémique.

La corticothérapie systémique en bolus peut aider à contrôler une poussée d'activité, mais elle semble être associée à un risque élevé d'ostéonécrose. [41-42]

Traitements de fond classique de l'AJI

Peu d'études ont rapporté l'efficacité des DMARDS classiques sur la coxite. Il n'est pas clair si ces traitements puissent ralentir la progression structurale au long terme [43-44]. Par contre, l'efficacité d'un traitement de fond comme le MTX sur le contrôle du processus inflammatoire et sur la progression des lésions articulaires est bien démontré en général [45]. On peut accepter que ces traitements aient un bénéfice également sur l'évolution de la coxite.

Traitement physique

L'importance du traitement physique est capitale dans la prise en charge des coxites, la mobilisation active et passive et le travail de renforcement musculaire sont indiqués. Il est important d'encourager l'enfant à mobiliser les hanches, sous le seuil de la douleur, par exemple par la natation, et la bicyclette. Le port de cannes anglaises, de béquilles ou d'orthèses peut être utile. Le flessum de la hanche est une

urgence, il requiert un travail intensif avec des manœuvres de traction.

Traitement orthopédique

Peut être une alternative thérapeutique dans les formes avancées. Il consiste en une arthroplastie de la hanche avec ou sans libération des parties molles. Elle permet un gain fonctionnel significatif et une nette diminution de la douleur [46-47].

Figure 1 : Coxite évoluée avec trouble de croissance et pincement important.

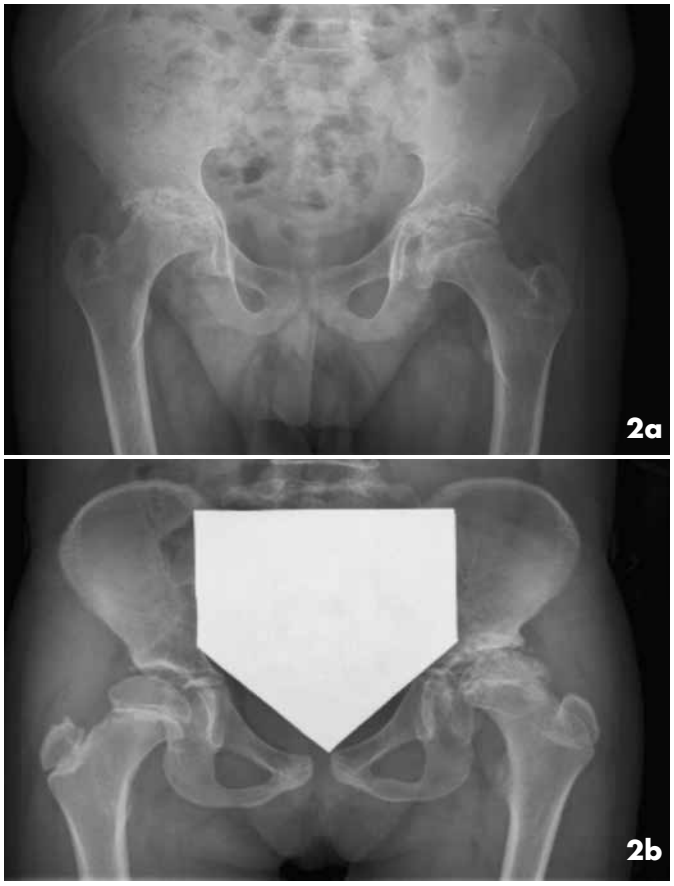

Figure 2 (a,b) : Coxite progressive avec osteonécrose aseptique de la tête fémorale.

CONFLIT D'INTÉRÊT

Les auteurs déclarent ne pas avoir de conflit d'intérêt.

RÉFÉRENCES

1. Spencer CH, Bernstein BH. Hip disease in juvenile rheumatoid arthritis. Curr Opin Rheumatol. 2002; 14 (5):536-41.
2. Bekkering WP, ten Cate R, van Suijlekom, et al.: The relation between impairments in joint function and disabilities in independent function in children with systemic juvenile idiopathic arthritis. J Rheum 2001, 28:1099–1105.
3. Ruperto N, Levinson JE, Ravelli A, et al.: Long-term health outcome and quality of life in American and Italian cohorts of patients with juvenile rheumatoid arthritis. Outcome status. 1997, 24:945–951.
4. De Marco G, Gerloni V, Pontikaki I, Luriati A, Teruzzi B, Salmaso A, Valcamonica E, Gattinara M, Fantini F. [Long-term evaluation of infliximab in the treatment of persistently active juvenile idiopathic arthritis refractory to conventional therapy.] Reumatismo. 2007 Jan-Mar;59(1):50-6.
5. Chen YF, Jobanputra P, Barton P, Jowett S, Bryan S, Clark W, Fry-Smith A, Burls A. A systematic review of the effectiveness of adalimumab, etanercept and infliximab for the treatment of rheumatoid arthritis in adults and an economic evaluation of their cost-effectiveness. Health Technol Assess. 2006 Nov;10(42):iii-iv, xi-xiii, 1-229
6. Lahdenne P, Vähäsalo P, Honkanen V. Infliximab or etanercept in the treatment of children with refractory juvenile idiopathic arthritis: an open label study. Ann Rheum Dis. 2003;62(3):24-7.
7. Collado Ramos P. Itrasound imaging in juvenile idiopathic arthritis for the rheumatologist. Clin Exp Rheumatol. 2014 Jan-Feb;32(1 Suppl 80):S34-41.
8. Collado P, Gamir ML, López-Robledillo JC, Merino R et al. Clin Exp Rheumatol. Detection of synovitis by ultrasonography in clinically inactive juvenile idiopathic arthritis on and off medication. 2014;32(4):597-603.
9. Bugni Miottoe Silva, de Freitas Tavares da Silva C, de Aguiar Vilela Mitraud S, et al.Do patients with juvenile idiopathic arthritis in remission exhibit active synovitis on joint ultrasound? Rheumatol Int. 2014;34(7):937-45.
10. Fantini F, Corradi A, Gerloni V, Failoni S, Gattinara M, Aprile L, Ferraris W, Arnoldi C. Rev Rhum Engl Ed. The natural history of hip involvement in juvenile rheumatoid arthritis: a radiological and magnetic resonance imaging follow-up study. Rev Rhum Engl Ed. 1997 Oct 15;64(10 Suppl):173S-178S.
11. Patriquin HB, Camerlain M, Trias A. Late sequelae of juvenile rheumatoid arthritis of the hip: a follow-up study into adulthood. Pediatr Radiol. 1984;14(3):151-7.
12. Blane CE, Ragsdale CG, Hensinger RN. Late effects of JRA on the hip. J Pediatr Orthop. 1987;7(6):677-80.
13. Modesto C, Woo P, Garcia-Consuegra J. Systemic onset juvenile chronic arthritis, polyarticular pattern and hip involvement as markers for a bad prognosis. Clin Exp Rheumatol 2001, 19:211–217.
14. Williams RA, Ansell BM: Radiological findings in seropositive juvenile chronic arthritis (juvenile rheumatoid arthritis) with particular reference to progression. Ann Rheum Dis 1985, 44:685–693.
15. Harris CM, Baum J. Involvement of the hip in juvenile rheumatoid arthritis. A longitudinal study. J Bone Joint Surg Am. 1988; 70 (6):821-33.
16. Hayem F, Calede C, Hayem G. Involvement of the hip in systemic-onset

forms of juvenile chronic arthritis. Retrospective study of 28 cases. Rev Rhum 1994, 61:583–9.

17. Rostom S, Amine B, Bensabbah R, Abouqal R, Hajjaj-Hassouni N.Clin Rheumatol. 2008 ;27(6):791-4. Hip involvement in juvenile idiopathic arthritis.
18. Lang BA, Schneider R, Reilly BJ. Radiological features of systemic onset juvenile rheumatoid arthritis. J Rheum 1995, 22:168–173.
19. David J, Cooper C, Hickey L, et al.: The functional and psychological outcomes of juvenile chronic arthritis in adulthood. Br J Rheumatol 1994, 33:876–881.
20. Bernstein B, Forrester D, Singsen B, King KK, Kornreich H, Hanson V. Joint restoration in juvenile rheumatoid arthritis. Arthritis Rheum. 1977;20(5):1099-104.
21. Cohen PA, Job-Deslandre CH, Lalande G, Adamsbaum C. Overview of the radiology of juvenile idiopathic arthritis (JIA). Eur J Radiol. 2000; 33(2):94-101.
22. Gallino L, Pountain G, Mitchell N, Ansell BM. Developmental aspects of the hip in juvenile chronic arthtritis. A radiological assessment. Scand J Rheum 1984, 13; 310-318.
23. Rombouts JJ, Rombouts-Lindemans C. Involvement of the hip in juvenile rheumatoid arthritis. A radiological study with special reference to growth disturbances. Acta Rheumatol Scand. 1971;17(4):248-67
24. Isdale IC.Hip disease in juvenile rheumatoid arthritis.Ann Rheum Dis. 1970;29(6):603-8
25. Wingstrand H. Transient synovitis of the hip in the child. Acta Orthop Scand Suppl. 1986;219:1-61.
26. Murray JG, Ridley NT, Mitchell N, et al.: Juvenile chronic arthritis of the hip: value of contrast-enhanced MR imaging. Clin Radiol 1996, 51:99–102.
27. Argyropoulou M I, fanis S L, xenakis T, efremidis S C and Siamopoulou A. The role of MRI in the evaluation of hip joint disease in clinical subtypes of juvenile idiopathic arthritis. The British Journal of Radiology, 2002, 75, 229–233.
28. Hiehle JF Jr, Kneeland JB, Dalinka MK. Magnetic resonance imaging of the hip with emphasis on avascular necrosis. Rheum Dis Clin North Am. 1991 Aug;17(3):669-92 Review.
29. Eich GF, Halle F, Hodler J, et al.: Juvenile chronic arthritis: imaging of the knees and hips before and after steroid injection. Pediatr Radiol 1994, 24:558–563.
30. El-Miedany YM, Housny IH, Mansour HM, et al.: Ultrasound versus MRI in the evaluation of juvenile idiopathic arthritis. Joint Bone Spine 2001, 68:222–230.
31. Neidel J, Boehnke M and. Michael R. The Efficacy and Safety of Intraarticular Corticosteroid Therapy for Coxitis in Juvenile Rheumatoid Arthritis. Arthritis and Rheumatism. 2002; 46(6): 1620–28.
32. Breit W, Frosch M, Meyer U, Heinecke A, Ganser G. A subgroupspecific evaluation of the efficacy of intraarticular triamcinolone hexacetonide in juvenile chronic arthritis. J Rheumatol 2000;27: 2696–702.
33. Huppertz HI, Tschammler A, Horwitz AE, Schwab KO. Intraarticular corticosteroids for chronic arthritis in children: efficacy and effects on cartilage and growth. J Pediatr 1995;127:317–21.
34. Padeh S, Passwell JH. Intraarticular corticosteroid injection in the management of children with chronic arthritis. Arthritis Rheum 1998;41:1210–4.
35. Hertzberger ten Cate R, de Vries-van der Vlugt BC, van Suijlekom- Smit LW, Cats A. Intra-articular steroids in pauciarticular juvenile chronic arthritis, type 1. Eur J Pediatr 1991;150:170– 2.
36. Sparling M, Malleson P, Wood B, Petty R. Radiographic followup of joints injected with triamcinolone hexacetonide for the management of childhood arthritis. Arthritis Rheum 1990;33:821–6.
37. Eich GF, Halle F, Hodler J, Seger R, Willi UV. Juvenile chronic arthritis: imaging of the knees and hips before and after intraarticular steroid injection. Pediatr Radiol 1994;24:558–63.
38. Honkanen VE, Rautonen JK, Pelkonen PM. Intra-articular glucocorticoids in early juvenile chronic arthritis. Acta Paediatr 1993;82:1072–4.
39. Garcia-Consuegra Molina J, Merino Munoz R, Martin Ancel A. Esteroides intraarticulares en la artritis cro´nica juvenil. An Esp Pediatr 1993;39:435–7.
40. Earley A, Cuttica RJ, McCullough C, Ansell BM. Triamcinolon into the knee joint in juvenile chronic arthritis. Clin Exp Rheumatol 1988;6:153–5.
41. A.O.Adebaji and M.A Hall. The use of intraveinous pulsed methylprednisolone in the treatment of systemic onset juvenile chronic arthritis. British journal of Rheumatology 1998;37:1240-1242.
42. Williams IA. Mitchel AD. Rothman W.Tallet P. Williams K. Pitt P. survey of the long term incidene of osteonecrosis of the hip and adverse medical events in rheumatoid arthritis after high dose intraveinous methylprednisolone. Ann Rheum Dis 1988;47:930-3.
43. Balogh Z, Ruzsonoyi E. Triamcinolone hexacetonide versus betamethasone. Scand J Rheumatol Suppl 1988;67:80–2.
44. Allen RC, Gross KR, Laxer RM, Malleson PN, Beauchamp RD, Petty RE. Intraarticular triamcinolone hexacetonide in the management of chronic arthritis in children. Arthritis Rheum 1986;29: 997–1001. 14.
45. Liora Harel MD. Linda Wagner. Weiner MD. Andrew K. Poznanski MD. Charles H. Spencer MD. Edem Ekwo MD. Daniel B. Magilavy MD. Effect of methotrexate on radiologic progression in juvenil rheumatoid arthritis;Arthritis and Rheumatology: 36 (10) october 1993: 1370-1374
46. Job-Deslandre C, Menkes CJ. Complications of intra-articular injections of triamcinolone hexacetonide in chronic arthritis in children. Clin Exp Rheumatol 1990;8:413–6.
47. Gratacós J, Casado E, Real J, Torre-Alonso JC. Prediction of major clinical response (ACR50) to infliximab in psoriatic arthritis refractory to methotrexate. 2007 Apr;66(4):493-7.
48. Alekseeva EI, Shakhbazian IE.Ter Arkh. Sandimmun-Neoral--a new quality of life for patients with severe systemic juvenile rheumatoid arthritis 1999;71(5):26-9.
49. Diarra D, Stolina M, Polzer K, Zwerina J, Ominsky MS, Dwyer D, Korb A, Smolen J, Hoffmann M, Scheinecker C, van der Heide D, Landewe R, Lacey D, Richards WG, Schett G. Dickkopf-1 is a master regulator of joint remodeling. Nat Med. 2007 Feb;13(2):156-63.
50. Ar den GP, Ansell B, Hunter MI: Total hip replacement in juvenile chronic polyarthritis and ankylosing spondylitis. Clin Orthop 1972, 84:132–136.
51. Singsen B, Isaacson AS, Bernstein, et al.: Total hip replacement in children with arthritis. Arthritis Rheum 1978, 21:401–406.